# 縦隔に発生した大細胞神経内分泌癌（Large cell neuroendocrine carcinoma：LCNEC）の1例

*国家公務員共済組合連合会　熊本中央病院　病理診断科*

# 症例

患　者：60歳代　男性

主　訴：咳嗽

既往歴：22年前　大腸ポリープ（悪性）

現病歴：３ヶ月前より咳嗽が出現したためクリニックを受診。胸部レントゲン、および胸部CT検査で縦隔腫瘍を指摘され、精査のため当院呼吸器内科に紹介となった。確定診断のため施行されたEBUS-TBNAで低分化癌と診断された。その後治療目的のため呼吸器外科にて約2ヶ月後手術となった。

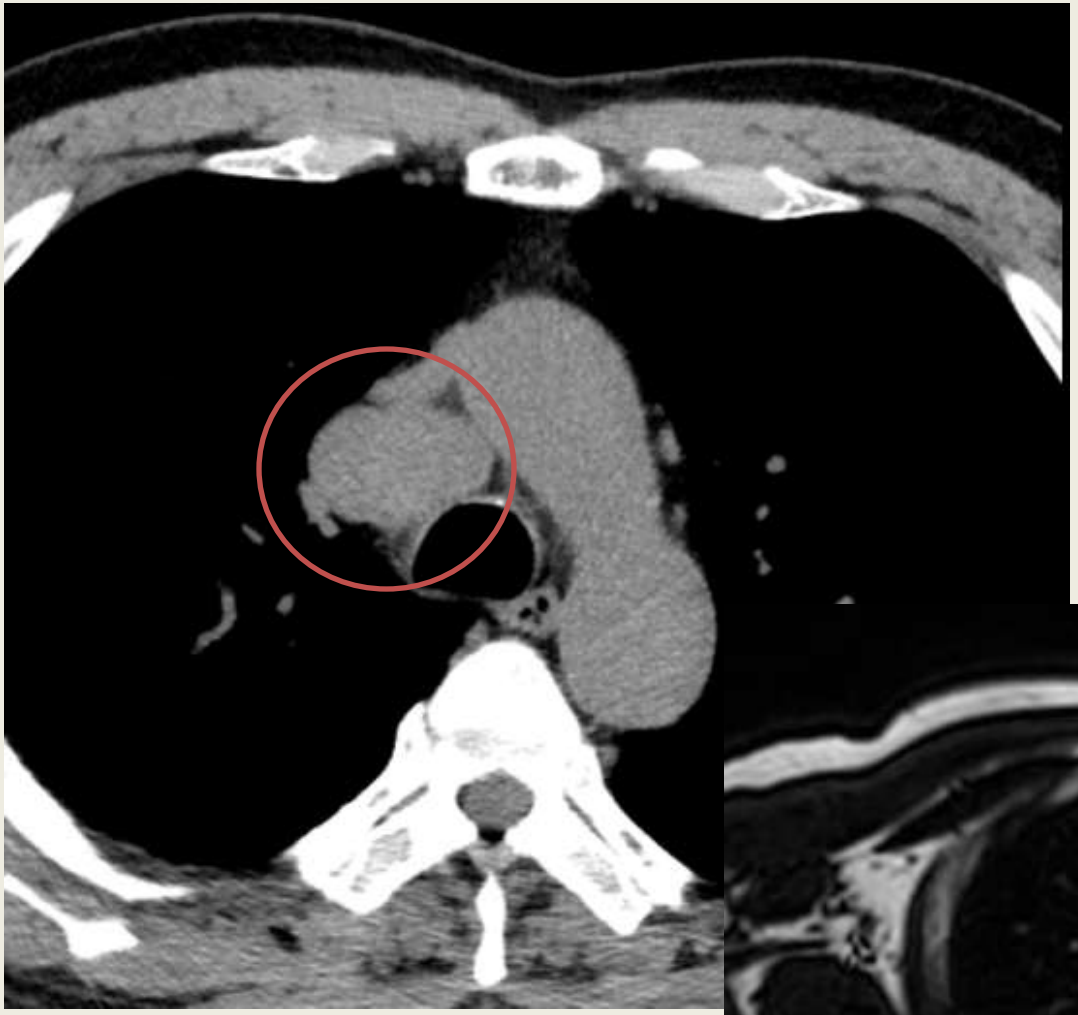

胸部 CT像

胸部 MRI像

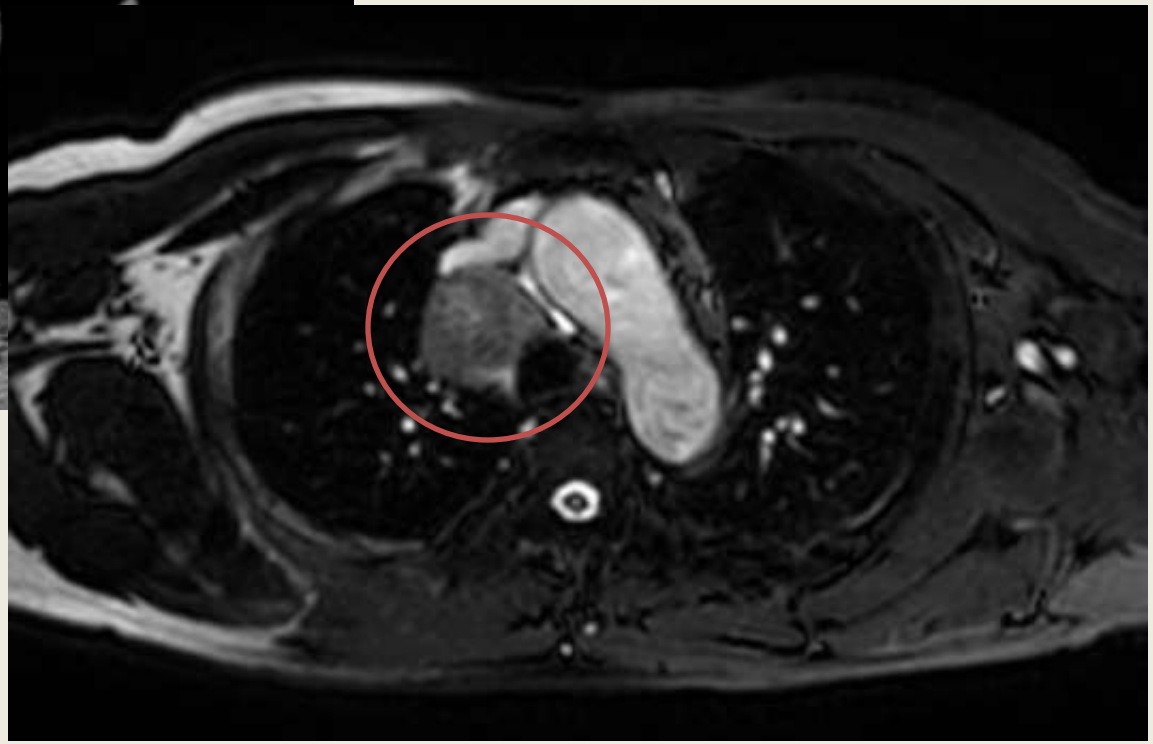

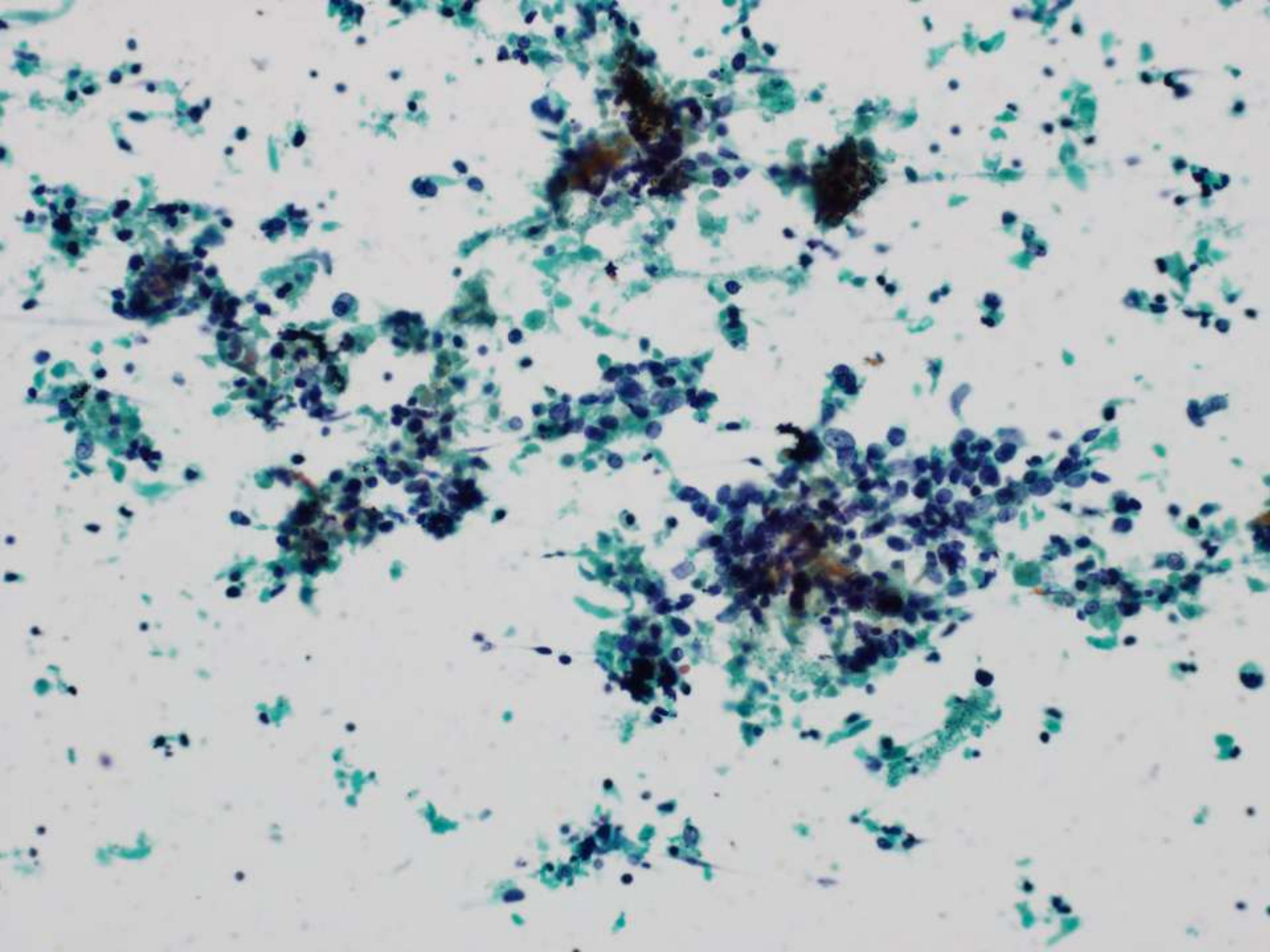

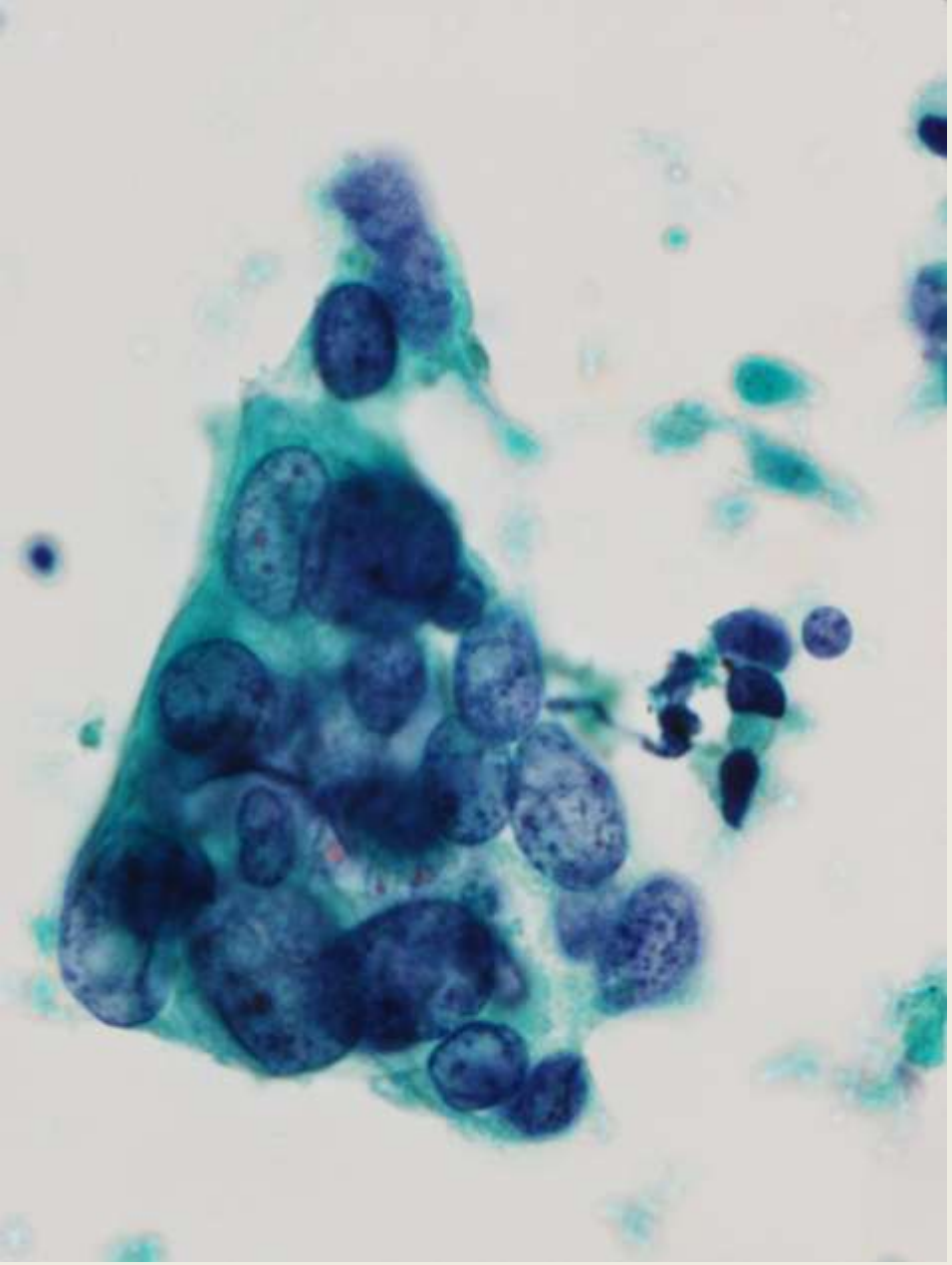
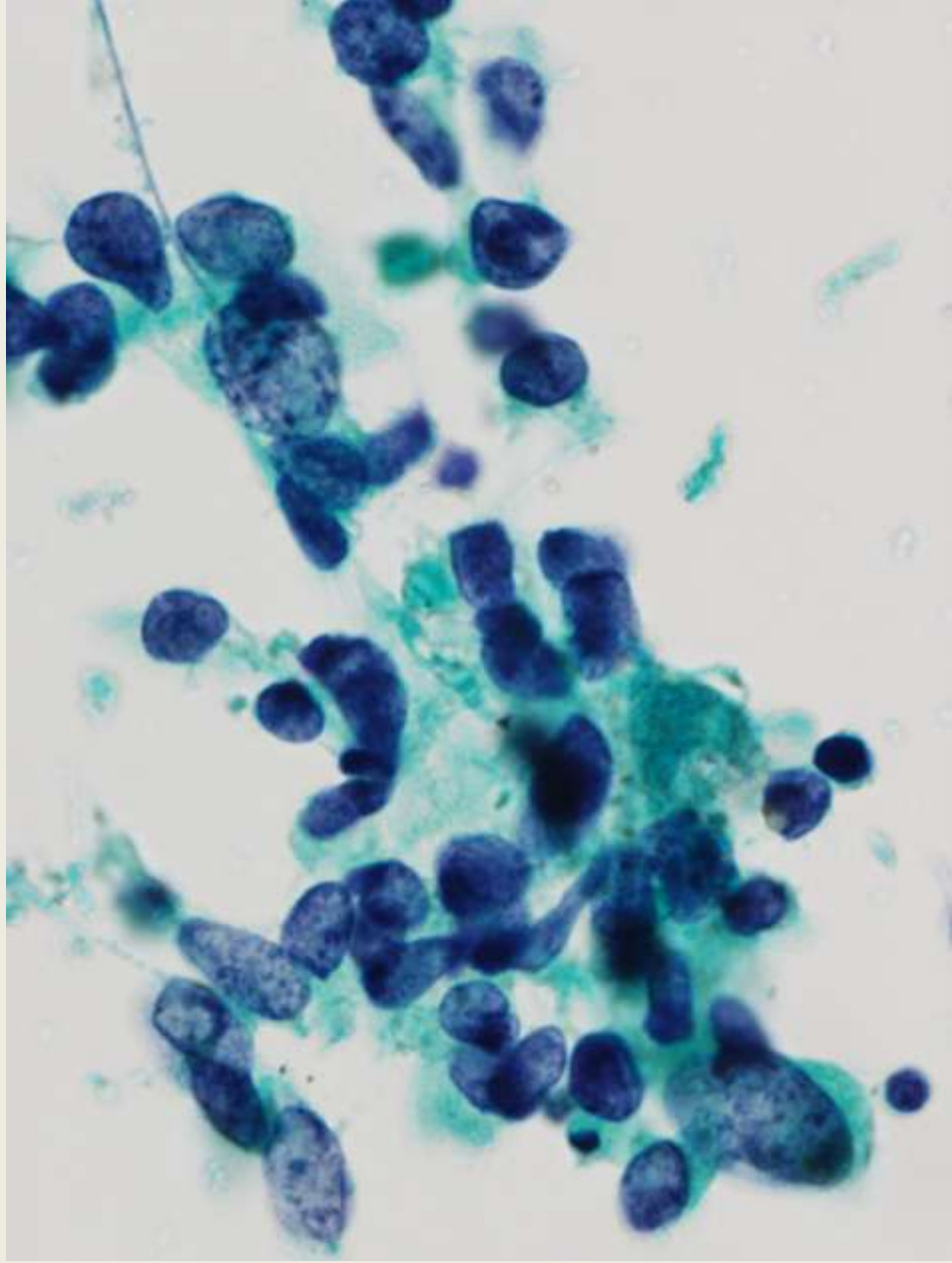

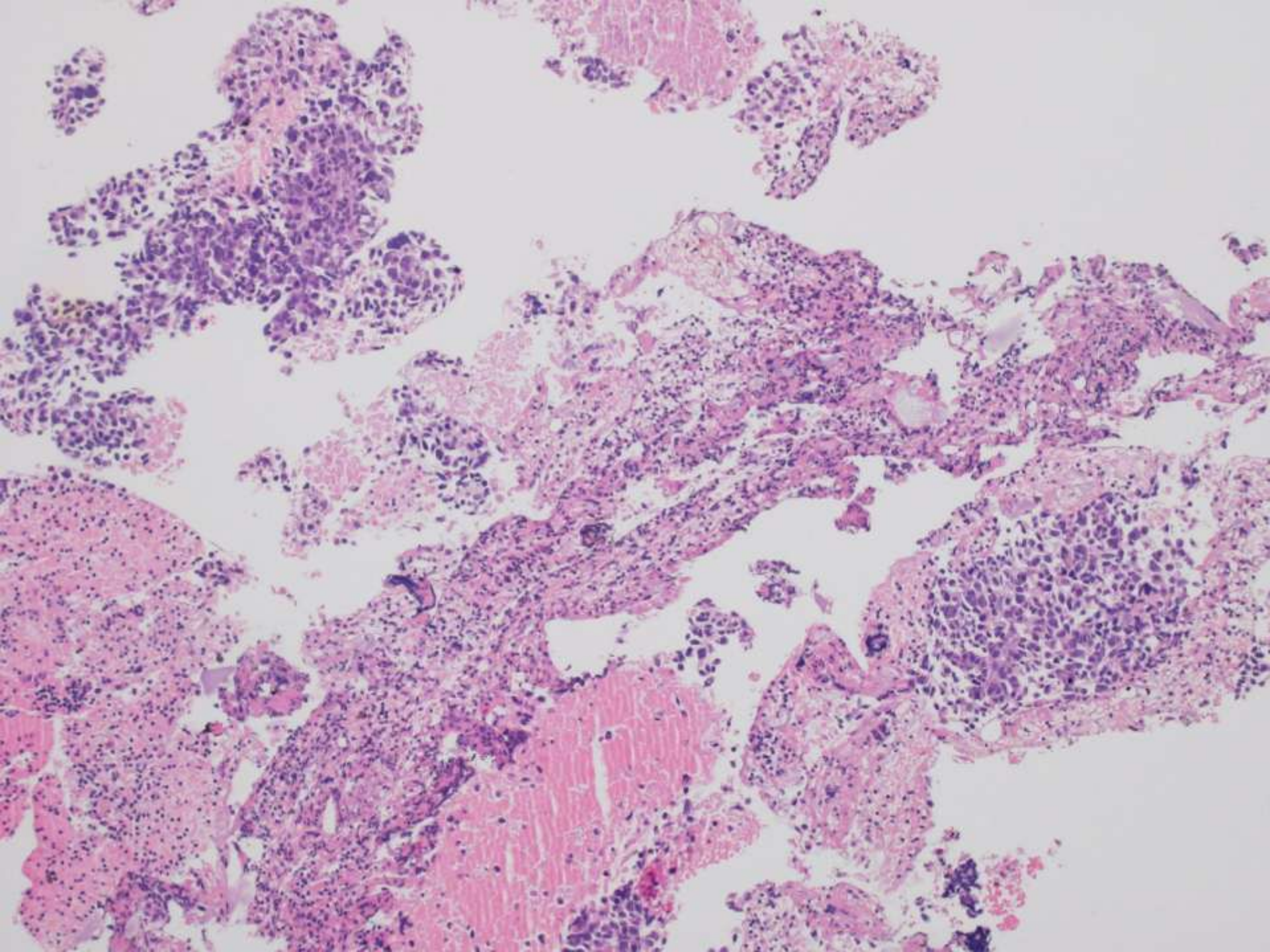

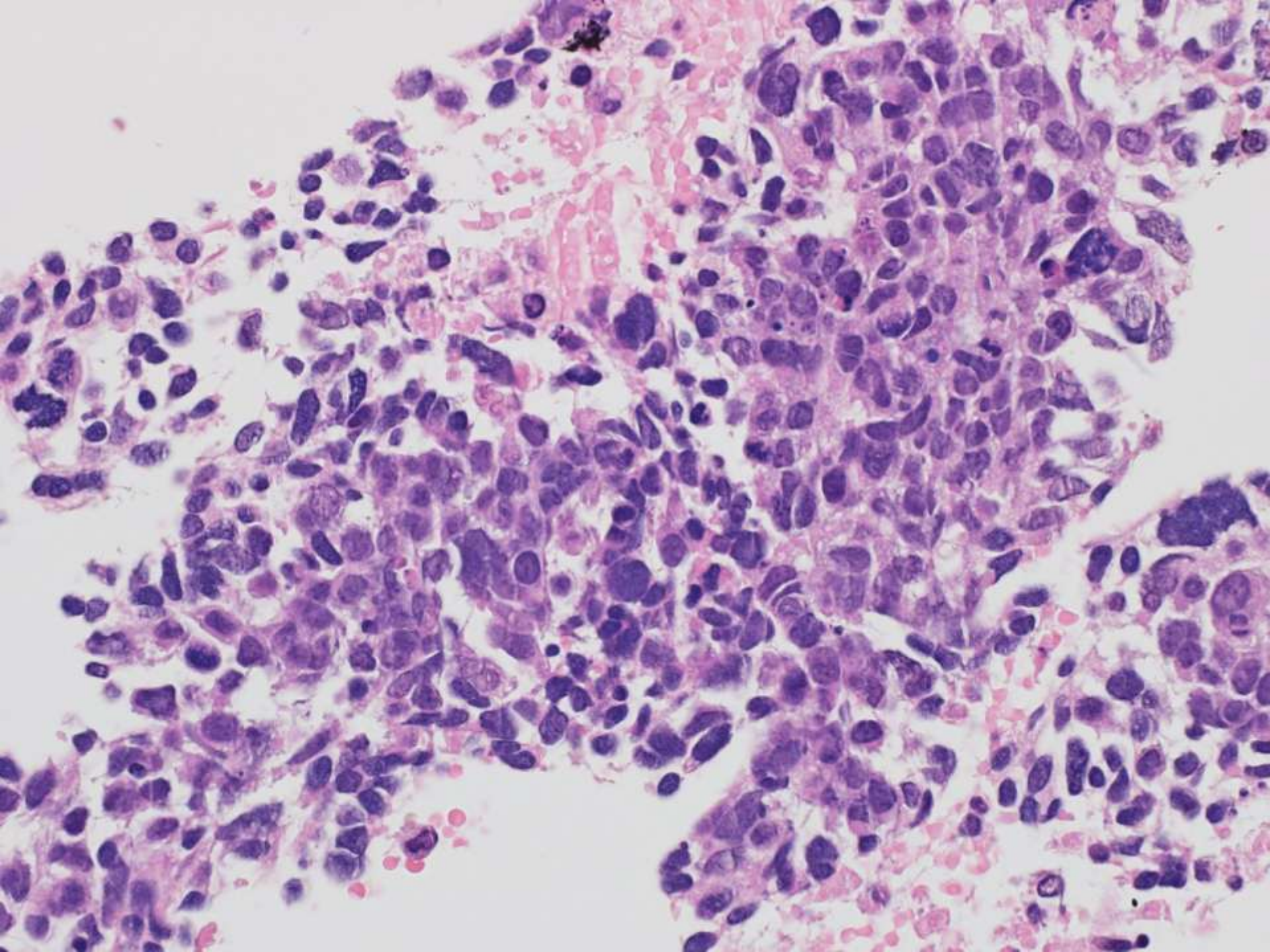

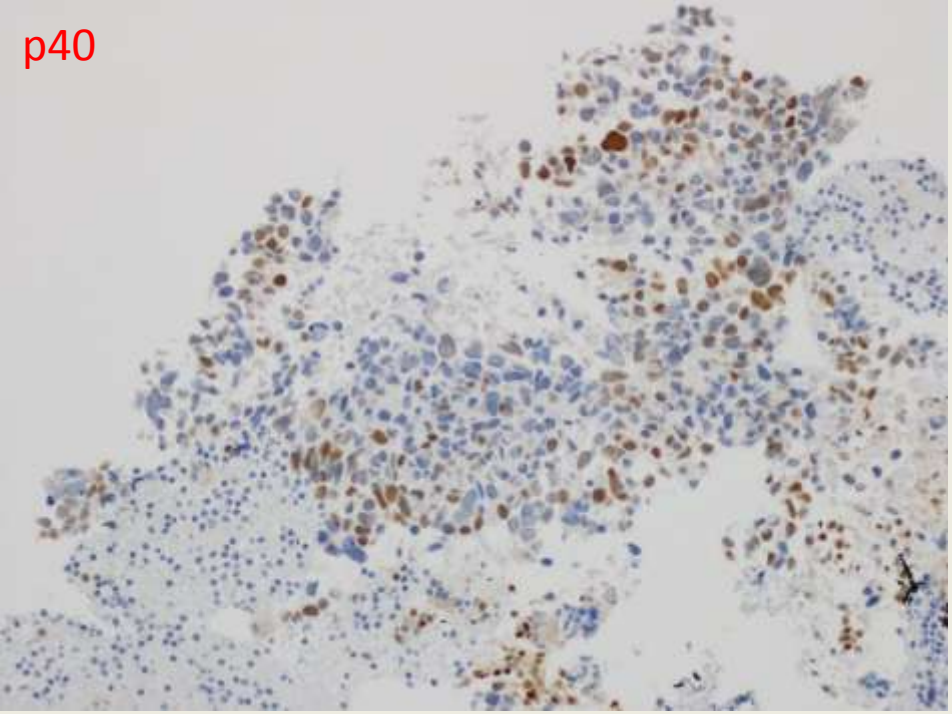
p40

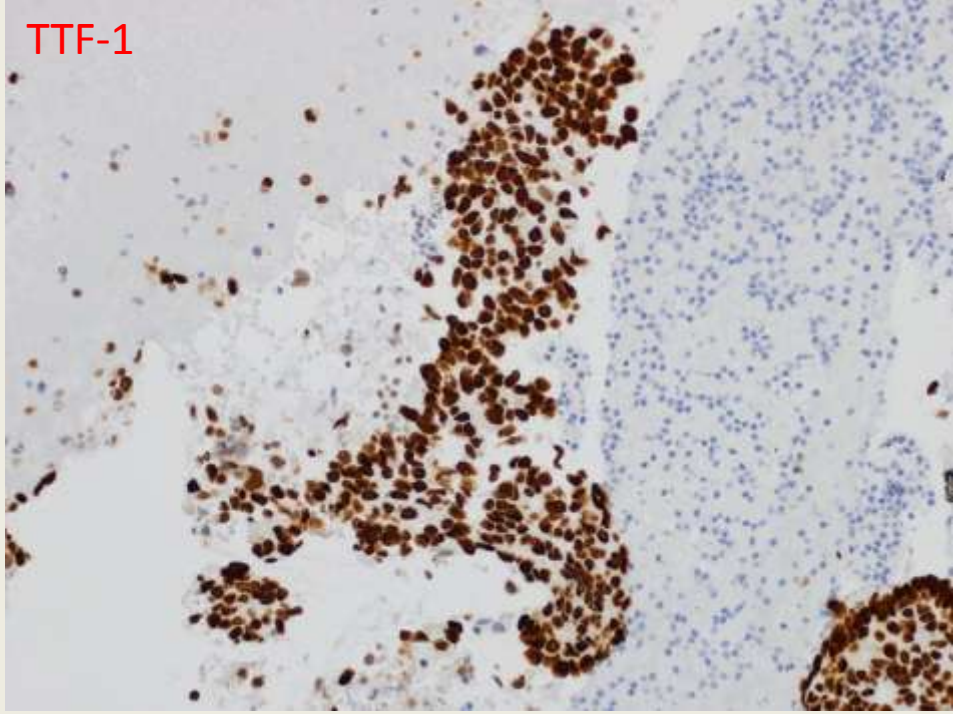
TTF-1

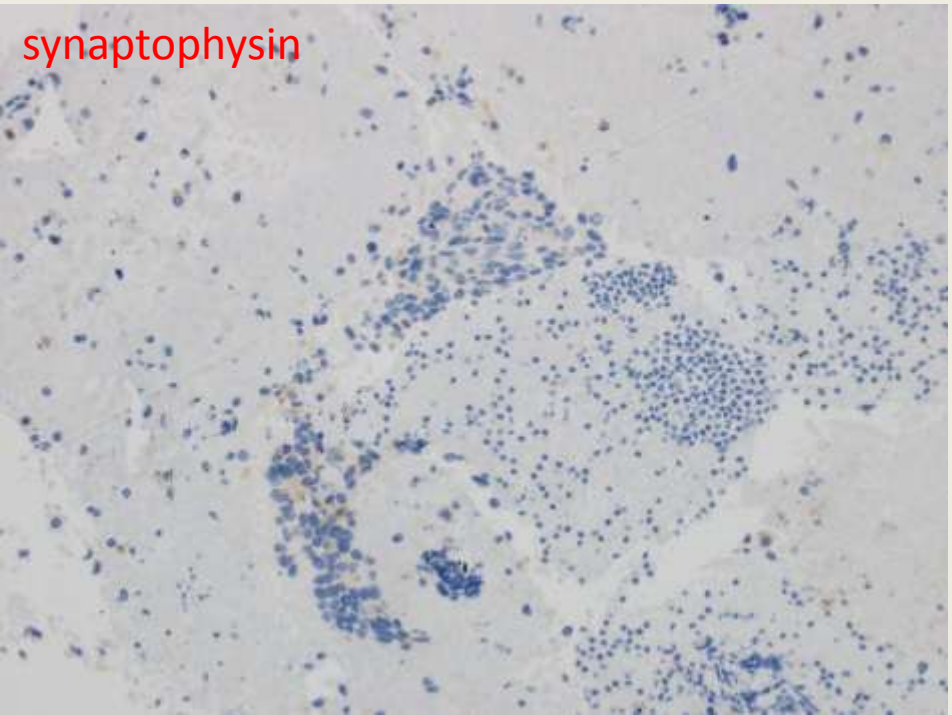
synaptophysin

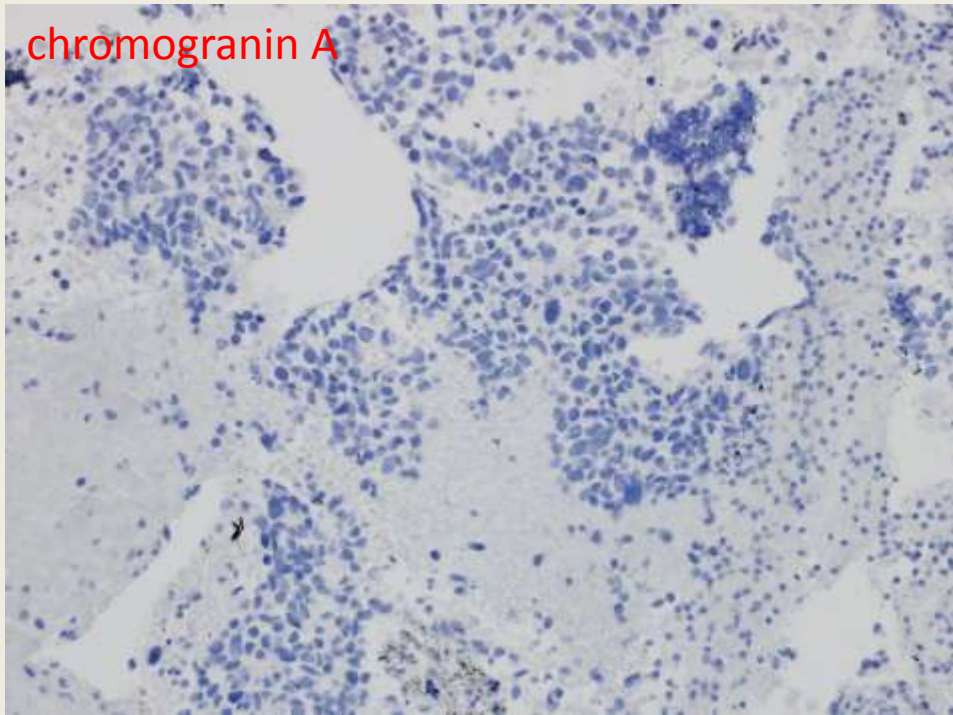
chromogranin A

# 肉眼所見

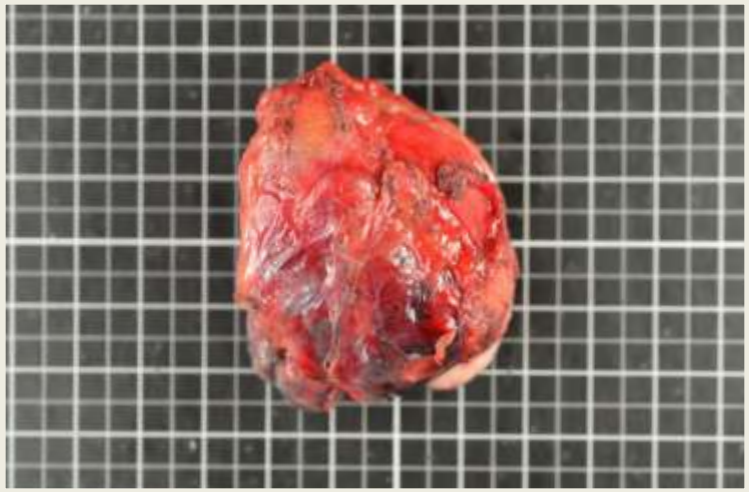

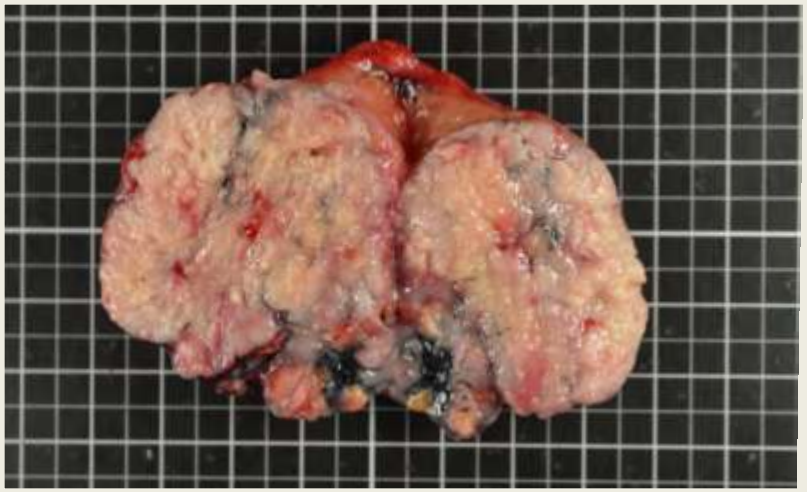

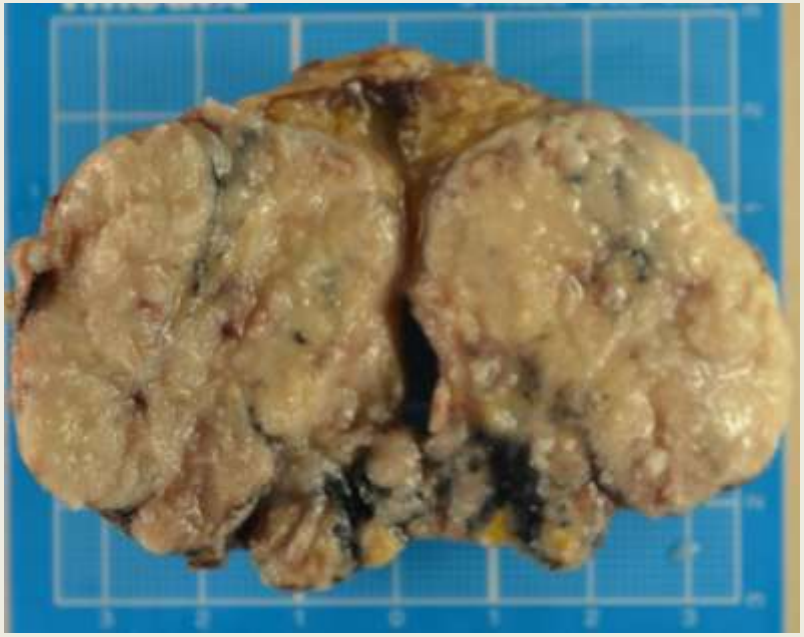

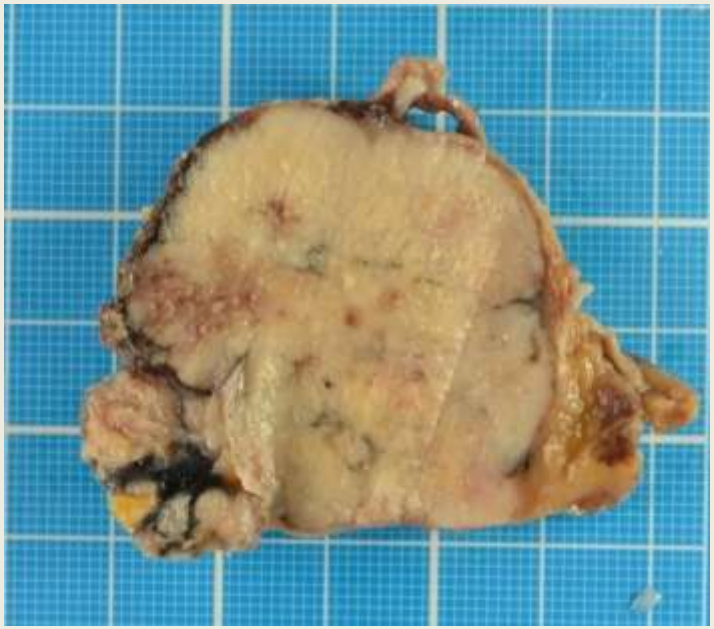

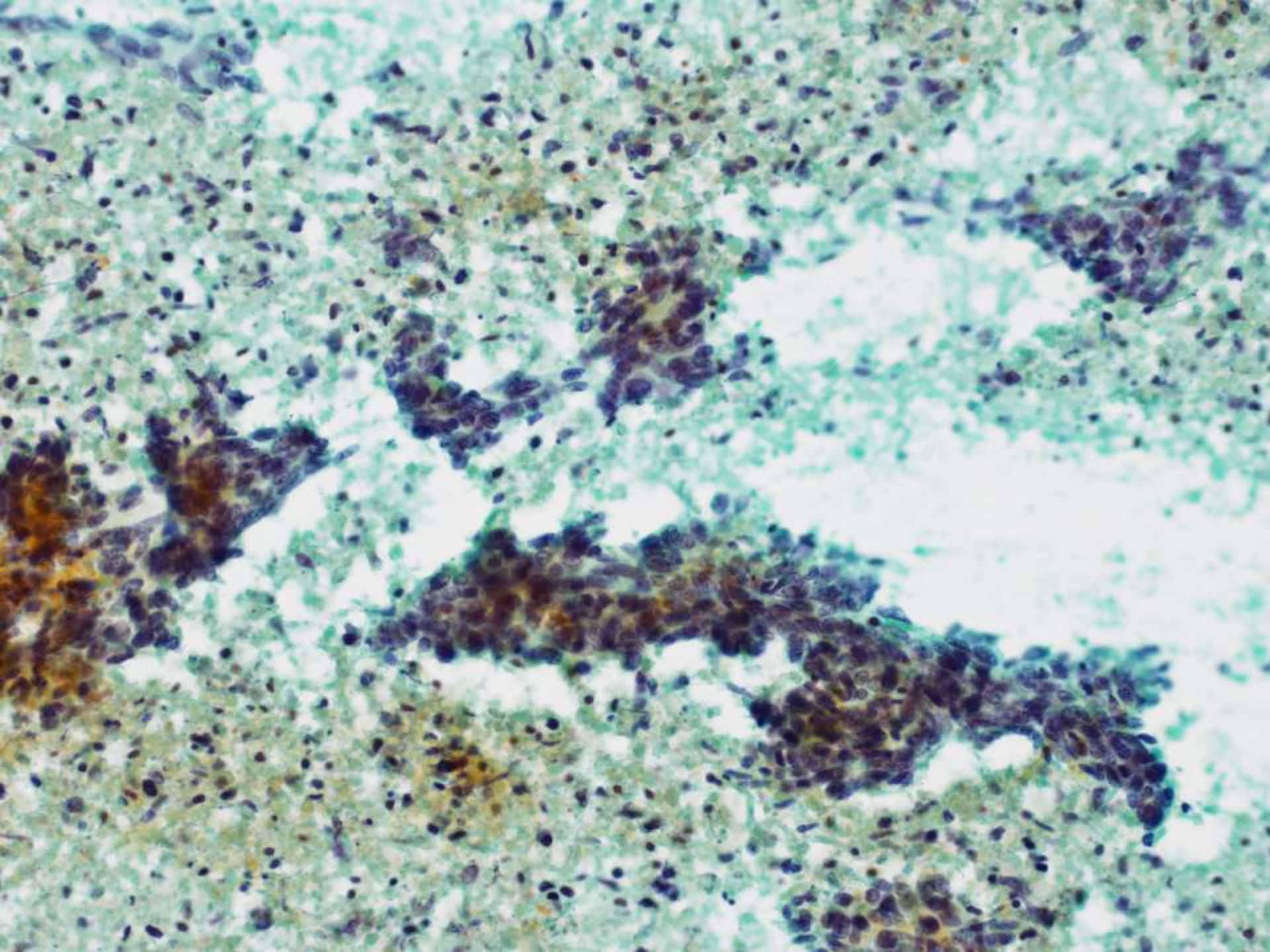

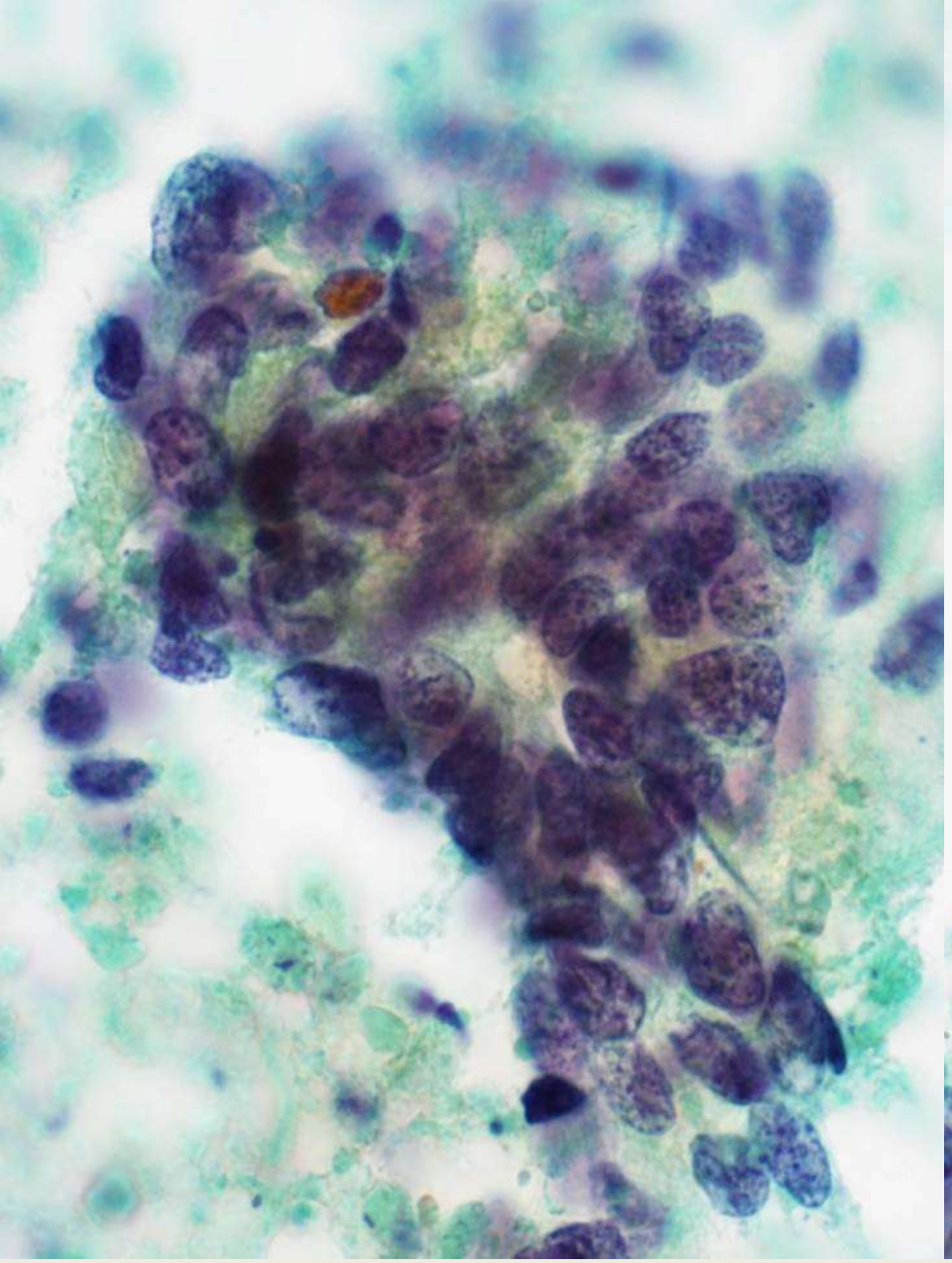
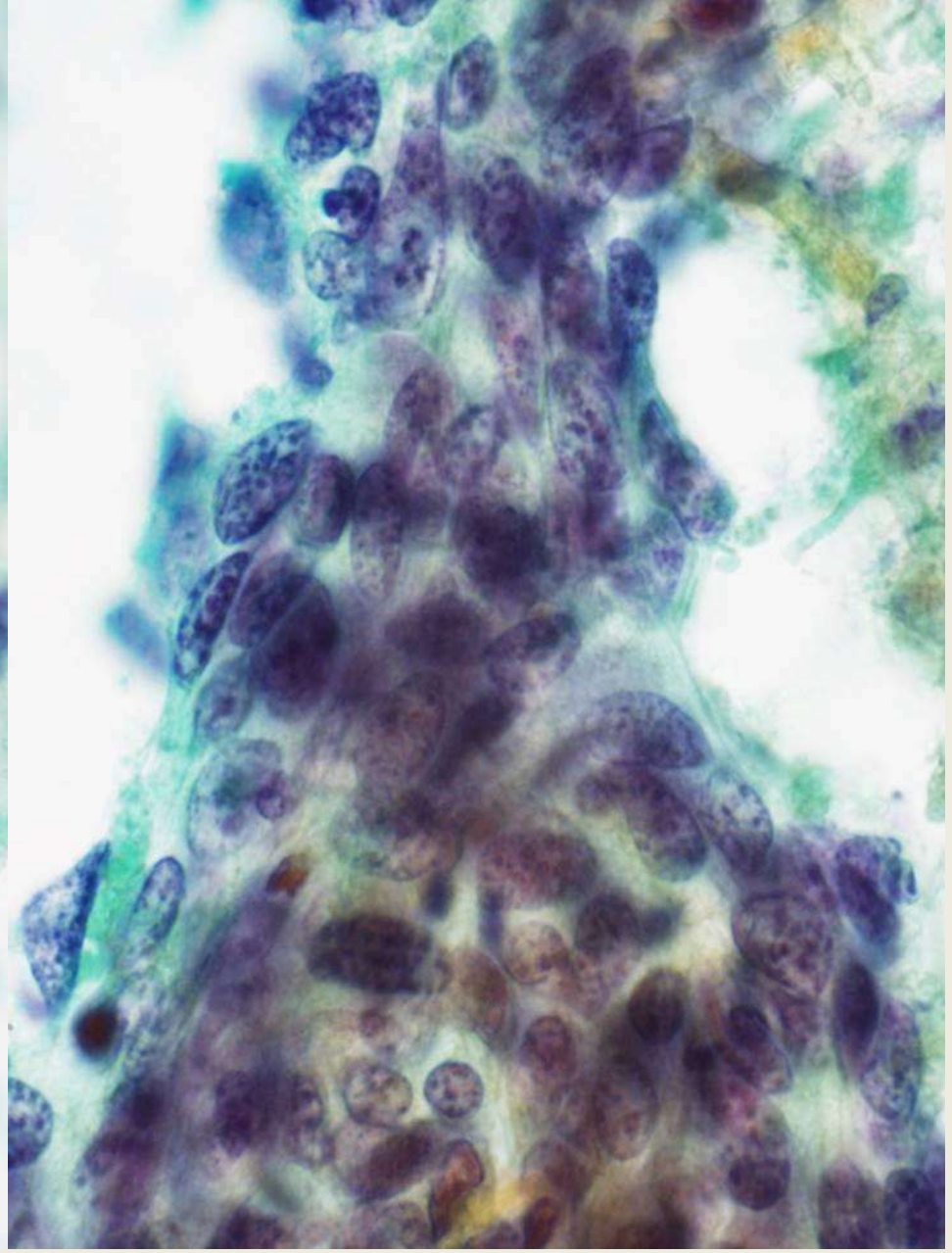

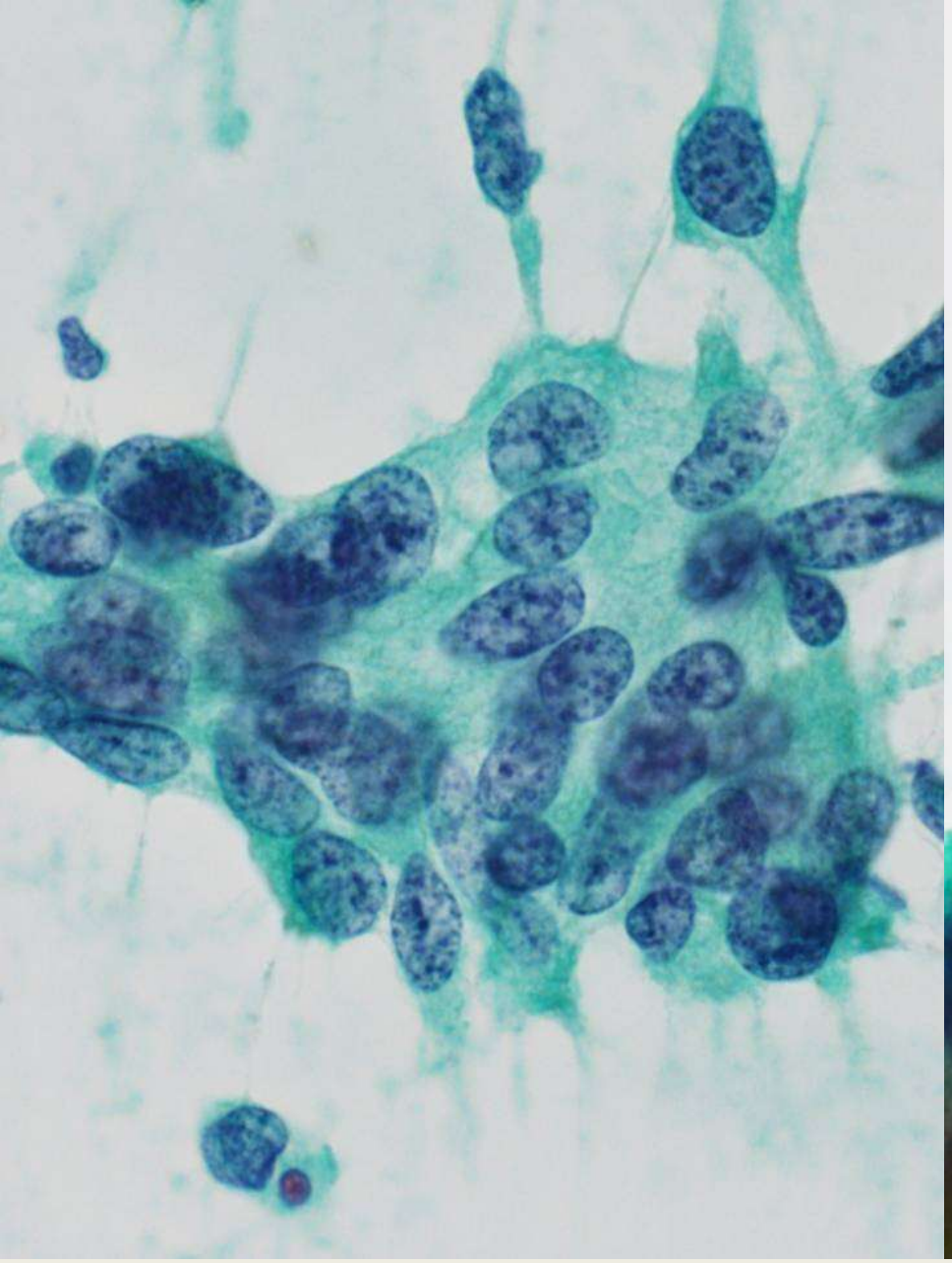

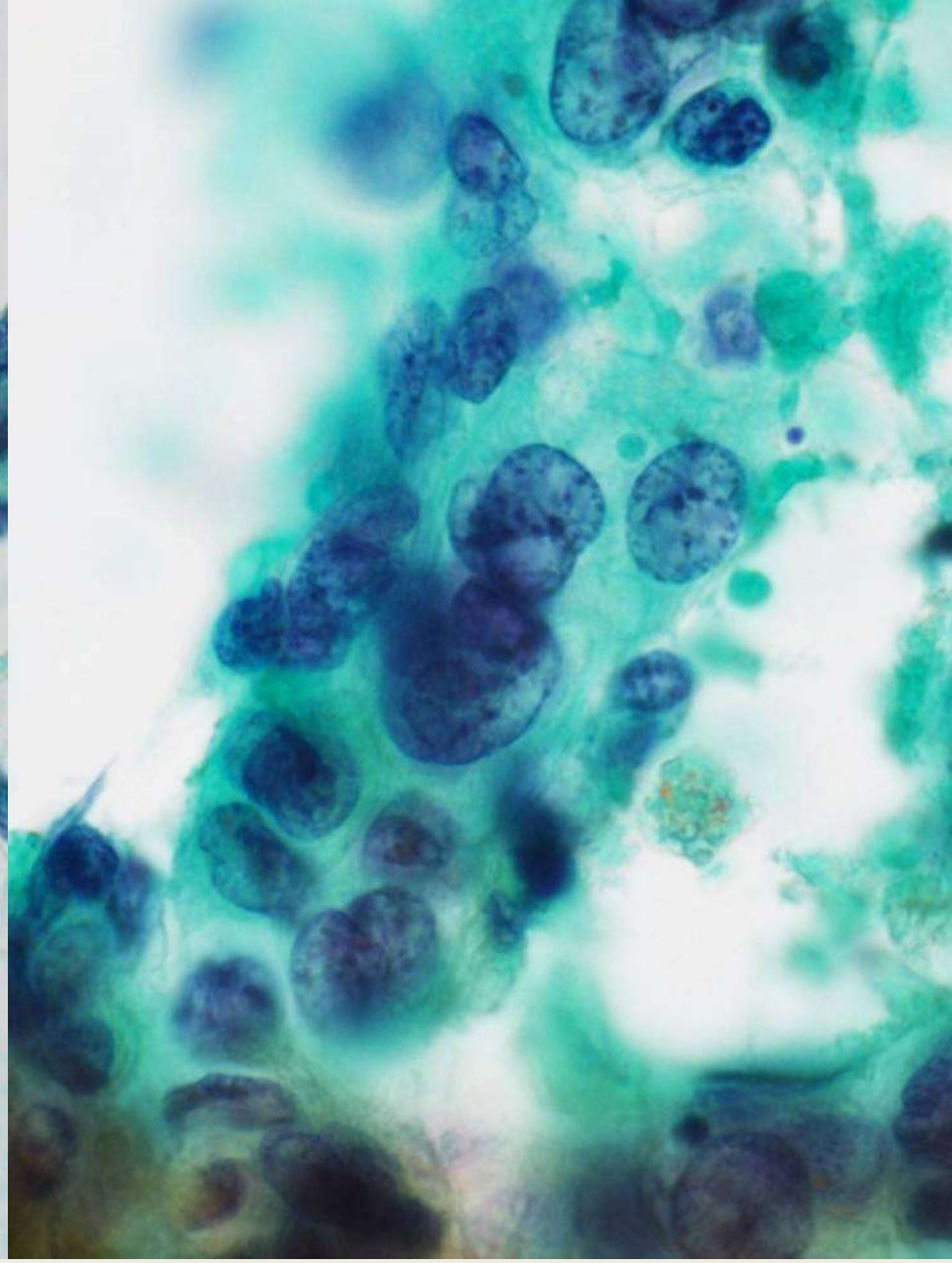

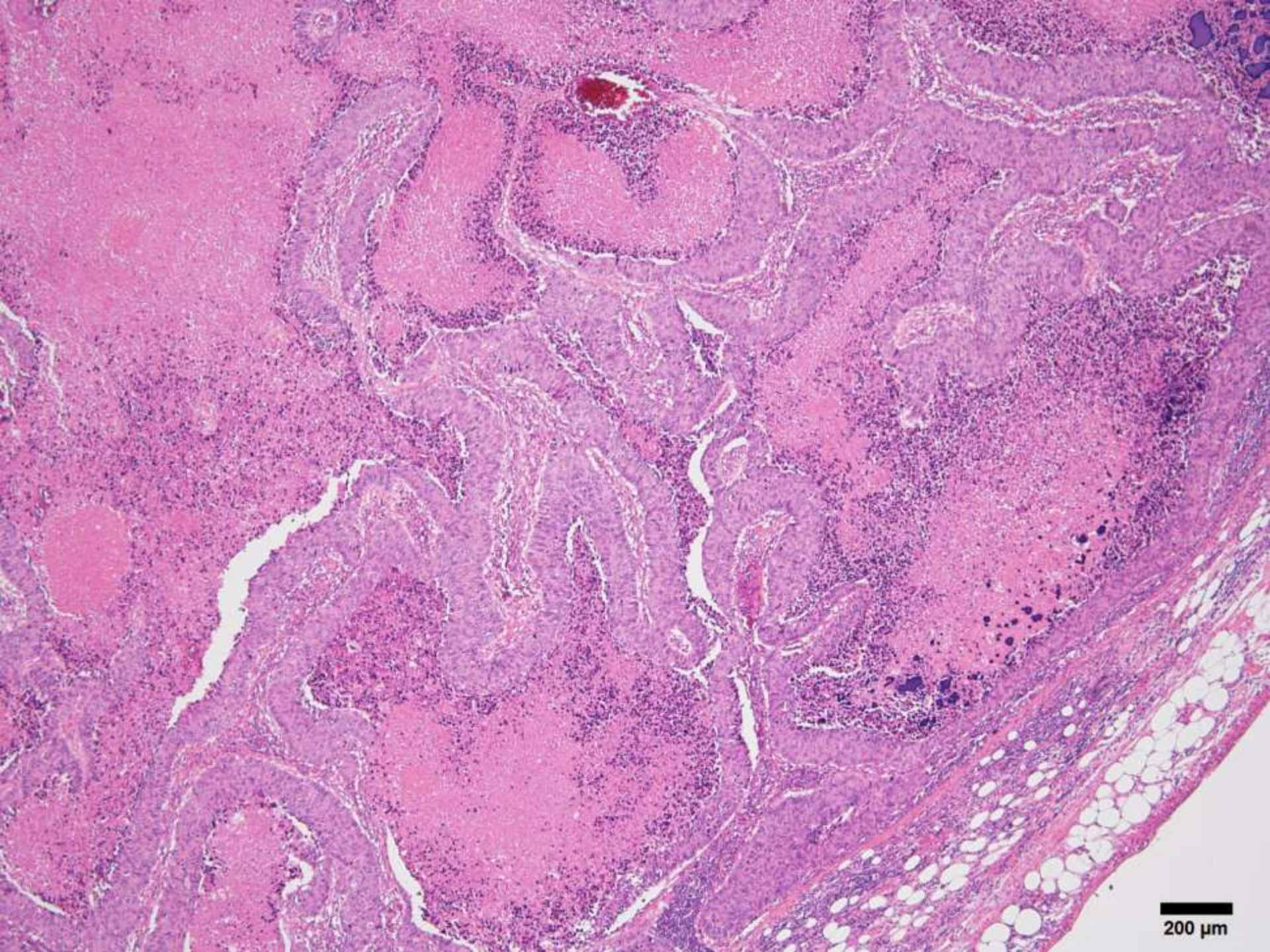
200 µm

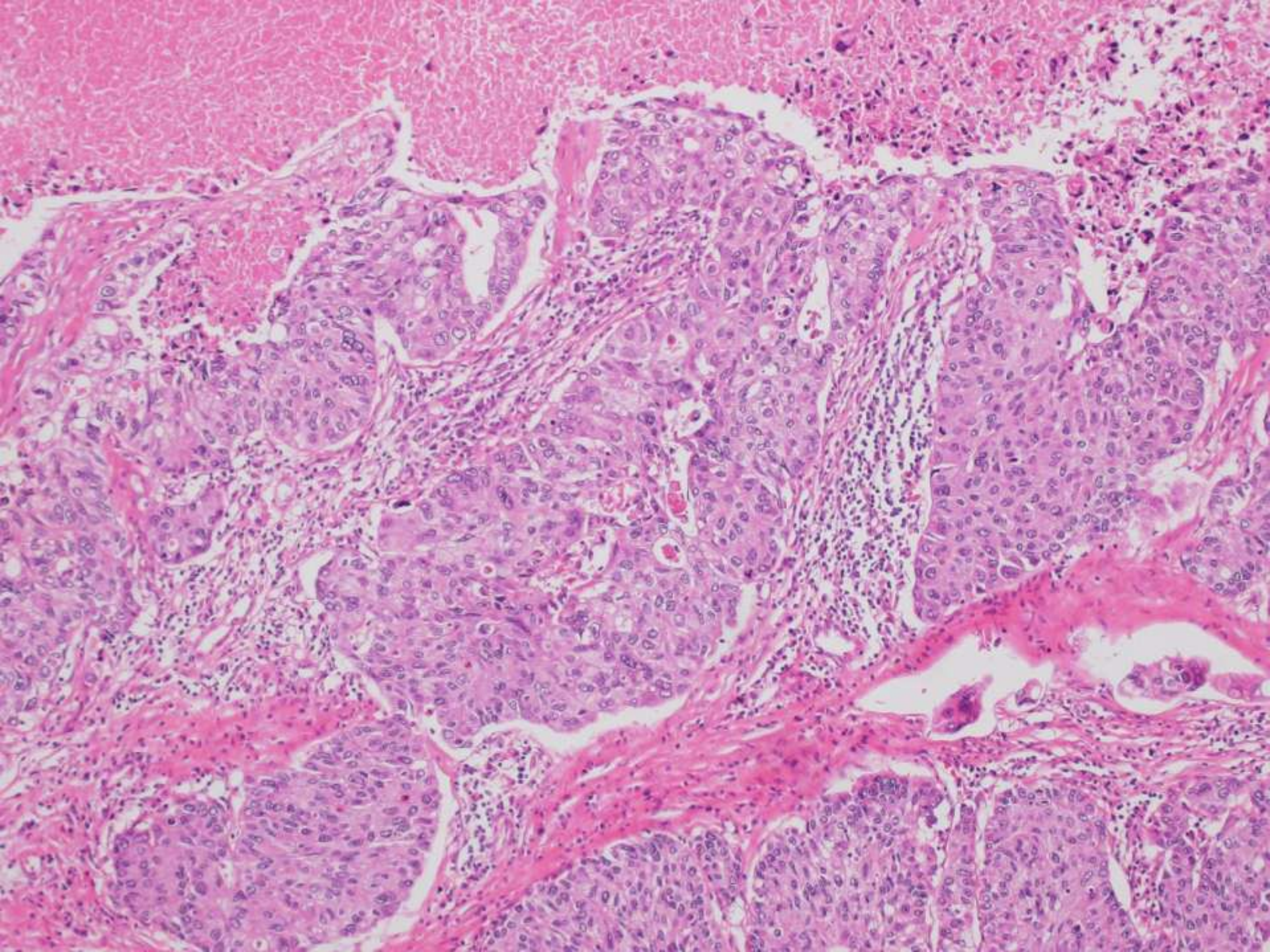

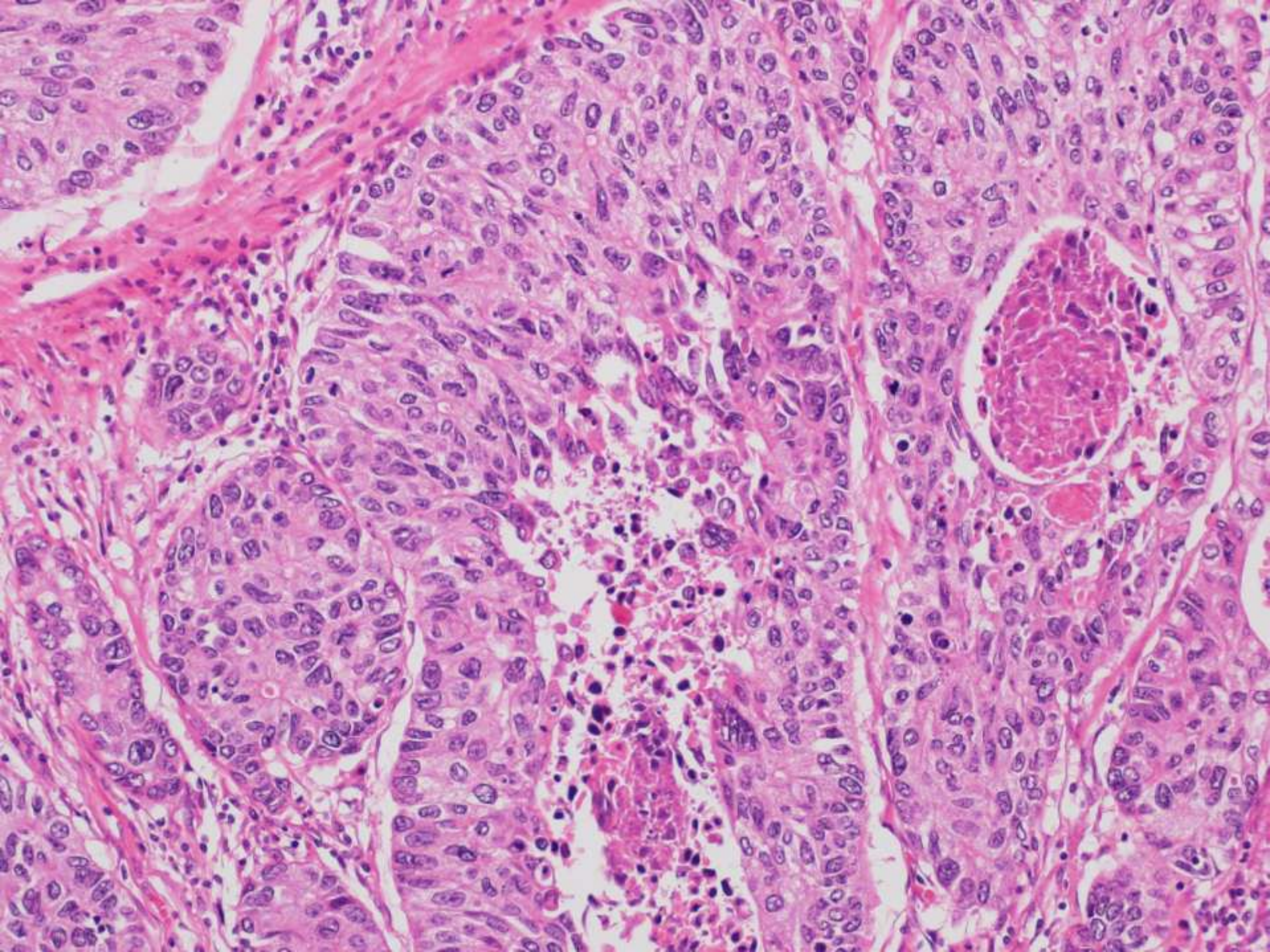

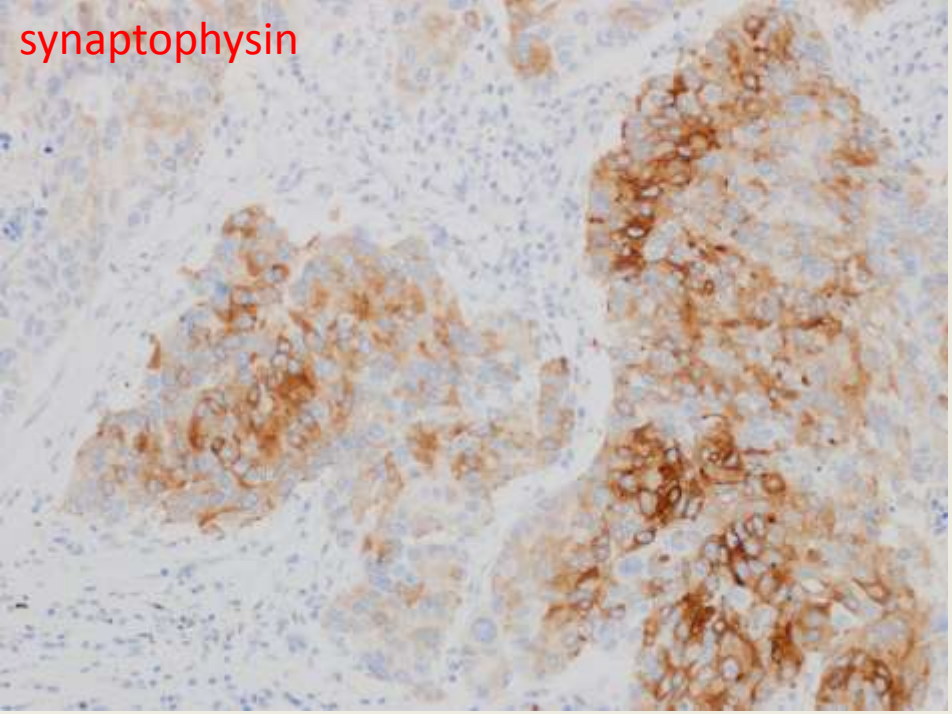
synaptophysin

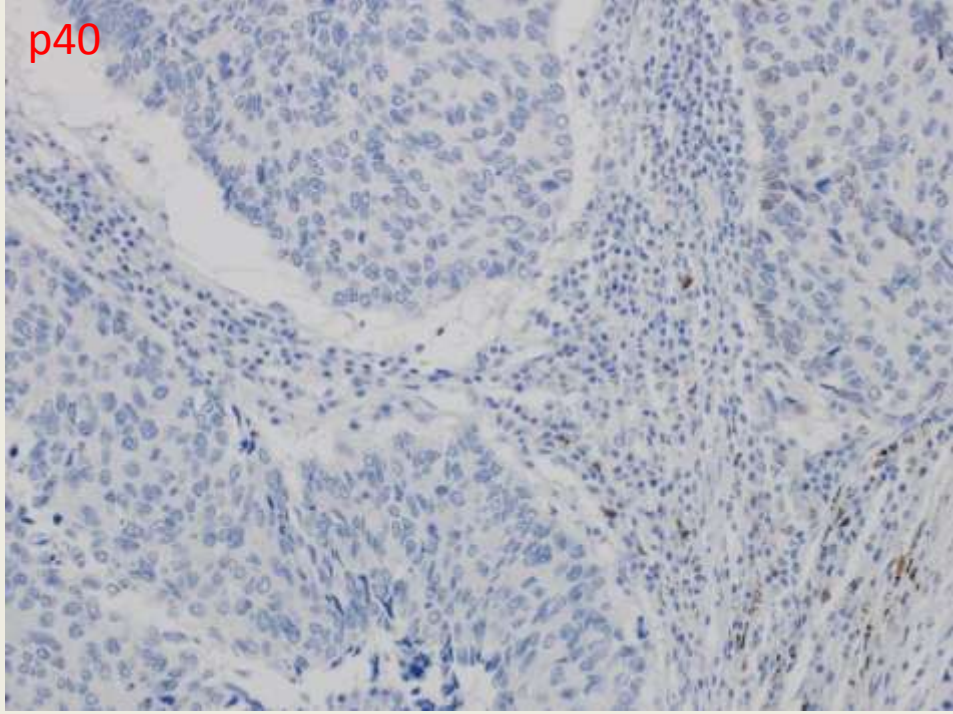
p40

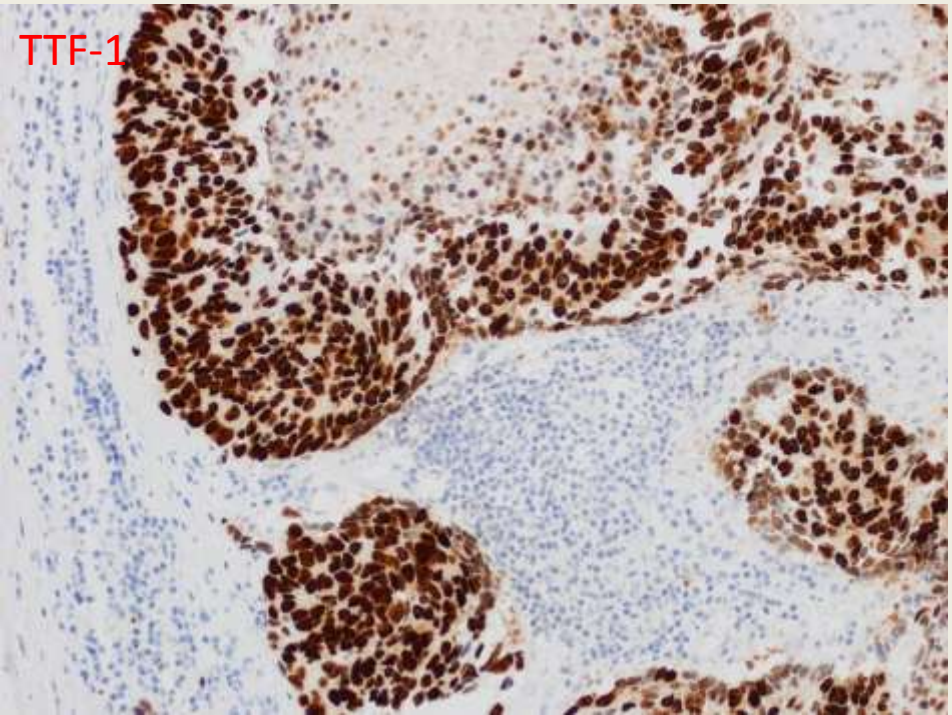
TTF-1

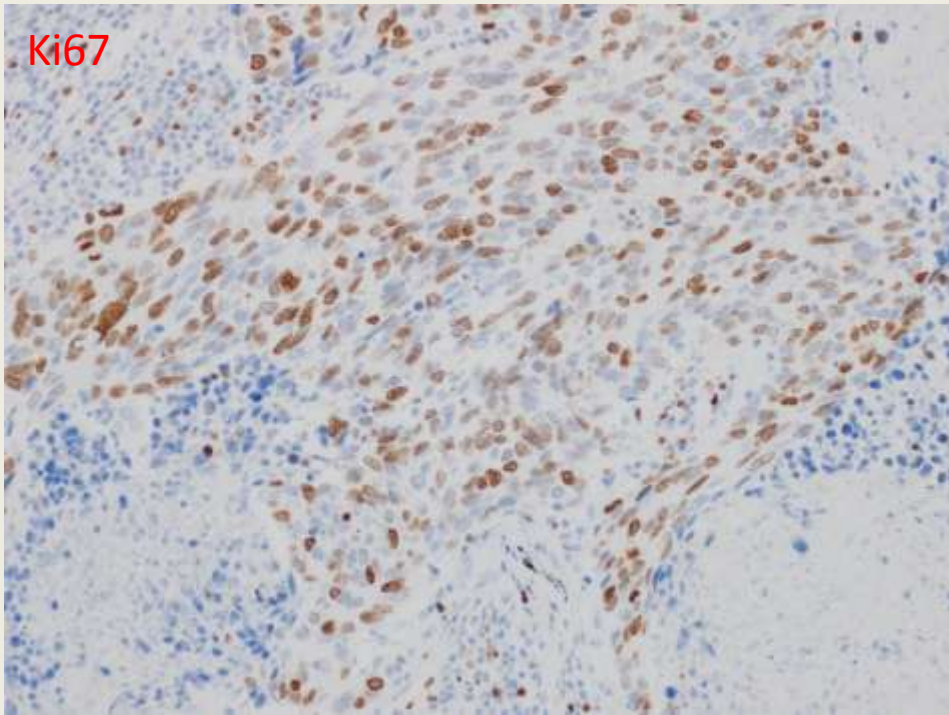
Ki67

# 免疫組織化学的検索結果（摘出腫瘍）

| 判定 | 一次抗体 |
| --- | --- |
| 陽性 | Synaptophysin , TTF-1, bcl-2, p53, CK7 , EMA |
| 陰性 | CD56, Chromogranin A, p40, p63, CD5, c-kit, PAX8, LCA, CK20, CK5, NapsinA |
| Ki67L.I. | 30％以上 |

組織診断：Large cell neuroendocrine carcinoma（ LCNEC ）

# 本症例の特徴及び問題点

1. 胸腺を含め縦隔原発のlarge cell neuroendocrine carcinomaは非常に稀なため、PET、CT、MRIでの詳細な全身検索を行ったが腫瘍は縦隔のみであった。

2. 胸腺原発のlarge cell neuroendocrine carcinomaでは通常、TTF-1陰性されいるが、本症例はTTF-1がびまん性に陽性であった。

# 各文献内に記載されている症例報告数

| 文献 | 調査期間 | 報告症例数 |
|---|---|---|
| Mega et al.<br>Large cell neuroendocrine carcinoma in the thymus. Gen Thorac Caediovasc Surg 2008;56:566-569 | 2002年～2008年 | 胸腺由来として10例 |
| Ogawa et al.<br>Thymic large cell neuroendocrine carcinoma.<br>J Cardioteoracic Surg 2010;5:115 | 2002年～2010年 | 胸腺由来として11例 |
| 能島ら<br>縦隔原発大細胞性神経内分泌癌の1例<br>日呼吸会誌 2010;48(7):506-510 | 2004年～2010年 | 胸腺由来・原発不明縦隔として7例 |
| Maeda et al.<br>Unknown primary large cell neuroendocrine carcinoma in the mediastinum.<br>Gen Thorac Caediovasc Surg 2013;61:542-545 | 2001年～2013年 | 原発不明縦隔として5例 |
| 町野ら<br>大細胞神経内分泌癌成分を含む混合型胸腺上皮性腫瘍の1例<br>日呼外会誌 2012;26:762-767 | 2002～2014年 | 胸腺由来として16例 |

2001～2014年の間に胸腺由来として16例、縦隔由来としてが6例報告

# LCNECのTTF-1染色検討結果

※　*肺のLCNECの陽性率は50％～75％*

| 文献 | TTF-１染色結果 |
|---|---|
| W. Glenn McCluggage et al.<br>An Immunohistochemical Study of Cervical Neuroendocrine Carcinomas ： Neoplasms That are Commonly TTF1 Positive and Which May Express CK20 and P63.<br>Am J Surg Pathol Volume 34, Number 4, April 2010 | 子宮頚部原発LCNEC<br>50％（4/8） |
| MichihiroIshida et al.<br>Neuroendocrine Carcinoma of the Stomach Morphologic and Immunohistochemical Characteristics and Prognosis.<br>Am J Surg Pathol Volume 37, Number 7, July 2013 | 胃原発LCNEC<br>35％（14/40） |
| Francisco Alijo Serrano et al.<br>Large Cell and Small Cell Neuroendocrine Bladder Carcinoma -Immunohistochemical and Outcome Study in a Single Institution-<br>Am J Clin Pathol 2007;128:733-739 | 膀胱原発LCNEC<br>100％（2/2） |
| Qin Huang et al.<br>Primary High-grade Neuroendocrine Carcinoma of the Esophagus -A Clinicopathologic and Immunohistochemical Study of 42 Resection Cases-<br>Am J Surg Pathol Volume 37, Number 4, April 2013 | 食道原発LCNEC<br>40％（2/5） |

# まとめ

- EBUS-TBNAでは低分化な腫瘍細胞が出現しており、細胞診での確定は困難であった。

- 捺印細胞診ではロゼット様や柵状の配列、大型裸核状の核、粗顆粒状のクロマチン、微細顆粒状の細胞質など十分な特徴的所見から確定診断は可能だった。

- 本症例の原発巣は臨床所見、病理所見、文献での知見から縦隔が最も考えられた。